„Ligament bracing“ für das laterale Sprunggelenk

H. Lohrer

Operative Orthopädie und Traumatologie
Bilingual Edition of Orthopedics and Traumatology

ISSN 0934-6694

Oper Orthop Traumatol
DOI 10.1007/s00064-019-0603-y

Springer

Your article is protected by copyright and all rights are held exclusively by Springer Medizin Verlag GmbH, ein Teil von Springer Nature. This e-offprint is for personal use only and shall not be self-archived in electronic repositories. If you wish to self-archive your article, please use the accepted manuscript version for posting on your own website. You may further deposit the accepted manuscript version in any repository, provided it is only made publicly available 12 months after official publication or later and provided acknowledgement is given to the original source of publication and a link is inserted to the published article on Springer's website. The link must be accompanied by the following text: "The final publication is available at link.springer.com”.

Springer

Author's personal copy

Oper Orthop Traumatol
https://doi.org/10.1007/s00064-019-0603-y
Eingegangen: 2. September 2018
Überarbeitet: 14. Oktober 2018
Angenommen: 16. Oktober 2018

© Springer Medizin Verlag GmbH, ein Teil von Springer Nature 2019

Redaktion
T. Mittlmeier, Rostock
Zeichner
H. J. Schütze, Köln

H. Lohrer[1,2,3]

[1] Zentrum für Sportorthopädie, European SportsCare Network (ESN), Wiesbaden-Nordenstadt, Deutschland

[2] Lilium Klinik, Wiesbaden-Nordenstadt, Deutschland

[3] Institut für Sport und Sportwissenschaft, Albert-Ludwigs-Universität Freiburg, Freiburg, Deutschland

„Ligament bracing" für das laterale Sprunggelenk

Vorbemerkungen

Nach wie vor herrscht keine Einigkeit über die optimale Behandlung der Kapselbandverletzung am Sprunggelenk [8]. Während die frische, erstmalige Kapselbandverletzung in der Regel konservativ orthetisch behandelt wird, sollte die chronisch-mechanische Instabilität bei Nichtansprechen auf eine konservative Therapie (äußere Stabilisierungshilfen, sensomotorisches Training) operativ stabilisiert werden [9, 14].

Die Belastbarkeit traditioneller lateraler Kapselbandoperationen ist niedrig. Ein nicht ausreichender äußerer Schutz führt im Experiment zur Elongation des Ligamentum talofibulare anterius (LTFA, [10]). Das unverletzte LTFA weist im Experiment eine mittlere Reißkraft von 161 N auf. Operative anatomische Versorgungen reißen mit 68 N (Broström), 75 N (Fadenanker talar) und 79 N (Fadenanker fibular) signifikant früher [22]. Mit einem Semitendinosussehnentransplantat versorgt, wurde eine Reißkraft von 170 N ermittelt [4]. „Ligament bracing" zeigte jedoch eine signifikant höhere Reißkraft von 315,5 N [21]. Damit ist eine sichere frühfunktionelle Behandlung ohne die Gefahr einer Elongation der versorgten Kapselbandstrukturen möglich.

Prof. Gordon M. Mackay hat 2012 in einer Patentschrift das „Internal brace" beschrieben (US 2012/0271416 A1). Nach Angaben des Herstellers (Arthrex, Naples, FL, USA) sind bislang über 25.000 Eingriffe mit diesem Implantat bei verschiedenen Pathologien (z. B. auch am Akromioklavikulargelenk und am Knie) durchgeführt worden [1, 16]. Die Vorteile dieser Methode liegen in einer hohen primären Stabilität und der dadurch möglichen kürzeren Nachbehandlungszeit. Es handelt sich dabei um eine banderhaltende Technik, die mit einem Kunstband augmentiert wird (Prinzip des Sicherheitsgurts). Entsprechend positive Ergebnisse zeigen erste klinische Befunde [3, 5, 16, 23].

Die Begründung dafür, dass das Brace bisher fast immer nur zur Augmentation des LTFA eingesetzt wurde, ergibt sich aus klinischen [2, 13] und experimentellen Untersuchungen [12].

Operationsprinzip und -ziel

Operationsprinzip ist eine interne Sicherung der Kapselbandrekonstruktion/-naht/-refixation am lateralen oberen Sprunggelenk (OSG). Es soll ein Konstrukt geschaffen werden, welches als Sicherheitsgurt eine Überlastung der Kapselbandrekonstruktion am lateralen OSG verhindert und gleichzeitig eine sichere frühfunktionelle Behandlung postoperativ erlaubt.

Vorteile

- Höhere Reißkraft als native Rekonstruktion und Tenodese
- Frühere funktionelle Nachbehandlung
- Orthesenfreie Nachbehandlung möglich
- Mehr Sicherheit beim (Leistungs-)sportler [5, 23]
- Frühere Arbeitsfähigkeit bei körperlicher Belastung [5, 23]
- Mehr Sicherheit bei schlechter lokaler Gewebequalität (hypermobile Patienten, nach Vorschäden und Voroperationen)
- Keine Transplantatentnahme erforderlich
- Knotenfrei

Nachteile

- Implantat-/Fremdmaterialunverträglichkeit möglich
- Größerer Eingriff im Vergleich zum isolierten Broström Repair
- Operation technisch anspruchsvoller
- Längere Operationsdauer
- Bisher keine Langzeitergebnisse bekannt
- Bisher keine Ergebnisse anhand größerer Fallzahlen publiziert
- Implantatkosten
- Potenzielle Möglichkeit der Materialermüdung/Elongation
- Risiko der Überspannung
- Risiko der Fehlplatzierung

Indikationen

- Operationspflichtige akute und chronische mechanische latera-

Published online: 16 May 2019

Author's personal copy

le OSG-Kapselbandinstabilitäten/-insuffizienzen (Talusvorschub und Taluskippung klinisch oder/und stressradiologisch gesichert) [15]
- Laterale OSG-Kapselbandverletzungen bei generalisiert hypermobilen Patienten, weil diese schlechtere Ergebnisse nach Broström Repair aufweisen [19]
- Patienten mit großer Körperhöhe [23]
- (Leistungs-)sportler [5]
- Wenn Sehnentransplantation nicht möglich/sinnvoll erscheint
- Schlechte Qualität der Kapselbandnarbe am anterolateralen OSG [3]
- Keine ausreichende Compliance des Patienten gegenüber der Nachbehandlung
- Rezidivinstabilitäten am lateralen OSG nach stabilisierenden Voroperationen

Kontraindikationen

- Implantatunverträglichkeit
- Großes Os subfibulare, da nach Exzision zu wenig Material für Broström Repair vorliegt
- Infekt (systemisch oder lokal)
- Lokale Weichteilaffektionen
- Blutungsneigung (medikamentöse Gerinnungshemmung oder Erkrankungen mit hohem Blutungsrisiko)

Patientenaufklärung

- Allgemeine Operationsrisiken
- Gefahr der Nervenläsion (N. peroneus superficialis, N. suralis)
- Verwendung von Implantaten (Anker und SutureTape)
- Ankerdislokation
- Ankermalposition
- Implantatentfernung nicht erforderlich
- Optimale SutureTape-Spannung (nicht zu locker oder zu fest)
- Ambulante oder kurzstationäre Durchführung des Eingriffs
- Wiedereintritt der Arbeitsfähigkeit bei Bürotätigkeit 7–10 Tage, bei körperlicher Belastung 2–3 Wochen
- Postoperativ 4 Tage Scotchcast™-Unterschenkel-Fußschiene und Entlastung an Unterarmgehstützen. Dann Orthese oder Stabilschuh tagsüber und Übergang zur Vollbelastung ohne Gehstützen binnen zweier Tage
- Orthese oder Stabilschuh für 4–6 Wochen postoperativ, nachts in diesem Zeitraum vorhandene Scotchcast™-Schiene
- Thromboseprophylaxe bis zur gehstützenfreien Belastung (ca. 1 Woche postoperativ)
- Erhöhte Gelenkstabilität durch additives SutureTape sichert die biologische Heilung und verhindert Elongation der autologen Gewebe

Operationsvorbereitungen

- Dokumentation der mechanisch bestehenden Instabilität präoperativ (klinische Stabilitätsdiagnostik mit Talusvorschub und Taluskippung und Röntgenstressuntersuchung)
- Ausschluss von Begleitverletzungen im oberen und unteren Sprunggelenk und der Peronealsehnen (ggf. Magnetresonanztomographie)
- Markierung der anatomischen Landmarken (mediale und laterale Talusecke, Fibulaspitze)
- Antibiotikaprophylaxe (single shot) optional
- Narkoseuntersuchung (Talusvorschub und Taluskippung)

Instrumentarium

- Arthroskopieturm mit Arthroskop (4 mm, 30°), Monitor, Kamera und Dokumentationseinheit, Kaltlichtquelle, Lichtkabel, Shaver, Tasthaken
- Allgemeines Instrumentarium für Fußoperationen
- Bohrmaschine
- Bipolare Hochfrequenzpinzette zur Blutstillung
- Single-use-InternalBrace™-Implantatekit (Arthrex, Naples, FL, USA) zur Bandaugmentation enthält alle benötigten Instrumente und Implantate (https://www.arthrex.com/products/AR-1678-CP)
- Fadenanker für Broström Repair: z. B. 2,4- oder 3-mm-SutureTak®-Anker (Arthrex, Naples, FL, USA; https://www.arthrex.com/products/AR-1320BCNF)

Anästhesie und Lagerung

- Rückenlage
- Unterschenkel horizontal hochgelagert (Beinhochlagerungskeil 72 × 22 × 20 cm)
- Unterpolsterung des ipsilateralen Beckens zur 45°-Innenrotation des Beins/Unterschenkels
- Larynxmaskenanästhesie, Intubationsnarkose oder Spinalanästhesie
- Oberschenkelblutsperre

Author's personal copy

Zusammenfassung · Abstract

Oper Orthop Traumatol https://doi.org/10.1007/s00064-019-0603-y
© Springer Medizin Verlag GmbH, ein Teil von Springer Nature 2019

H. Lohrer

„Ligament bracing" für das laterale Sprunggelenk

Zusammenfassung

Operationsziel. Sicherung der Stabilität einer anatomischen Kapselbandrekonstruktion (Broström-Rekonstruktion) am lateralen oberen Sprunggelenk (OSG). Prinzip des „Sicherheitsgurts".

Indikationen. Mechanische Instabilität am lateralen OSG, z. B.: bei Sportlern in Risikosportarten, bei Patienten mit fraglicher Compliance bezüglich der Nachbehandlung, bei Patienten mit minderwertiger lokaler Gewebsqualität, bei allgemeiner Hypermobilität und bei Patienten mit fehlgeschlagener Voroperation.

Kontraindikationen. Bekannte Implantatunverträglichkeit, Infekt (systemisch oder lokal), lokale Weichteilaffektionen, Blutungsneigung (medikamentöse Gerinnungshemmung oder Erkrankungen mit hohem Blutungsrisiko).

Operationstechnik. Flacher epimalleolärer Hautschnitt (5 cm). Anatomische Versorgung des Kapselbandapparats. Darstellung von Ursprung und Insertion des Ligamentum talofibulare anterius (LTFA) am Außenknöchel bzw. am Talushals. Ablösung der Kapselbandanteile fibular und Broström Repair (Kapselbandreinsertion) z. B. über zwei Anker. Je eine Bohrung unmittelbar proximal des fibularen Ursprungs (2,7 mm) und unmittelbar distal des talaren Ansatzes des LTFA (3,4 mm) und Gewindeschneiden mit dazugehörigem Gewindeschneider. Einbringen des mit SutureTape vorgeladenen 3,5 mm × 15,8 mm BioComposite SwiveLock® (Arthrex, Naples, FL, USA) fibular. Auffädeln der beiden fibular verankerten SutureTape-Schenkel an der Spitze des 4,75 mm × 19,1 mm BioComposite SwiveLock®-Ankers, der talar unter mäßiger Spannung des Kunstbands implantiert wird.

Weiterbehandlung. Postoperativ erfolgt für 4–5 Tage eine Immobilisation in einer Unterschenkel-/Fuß-Scotchcast™-Schiene. Dann Vollbelastung im Stabilschuh (OrthoTECH Stabil, OrthoTECH GmbH, Stockdorf, Deutschland) bis zur 5. Woche postoperativ tagsüber. Zur Nacht wird der Fuß in diesem Zeitraum mit der vorhandenen Scotchcast™-Schiene stabilisiert. Bewegungen im OSG werden durch die orthetische Versorgung (Stabilschuh) limitiert. In der entlasteten Situation (nachts) könnte ein verstärkter Zug auf die heilenden Strukturen und Implantate bei unkontrollierten Bewegungen stattfinden, während in der belasteten Situation (tagsüber) unter Schutz des Stabilschuhs eine Beanspruchung der heilenden Bandstrukturen und Implantate weitgehend ausgeschlossen wird. Die Supinationsbewegung wird erst ab der 6. postoperativen Woche erlaubt. Sensomotoriktraining ab 3. postoperativer Woche. Laufbelastung ab 6. postoperativer Woche. Wettkampfbelastung in Risikosportarten (Fußball, Basketball, Volleyball) ab 10.–12. Woche postoperativ.

Ergebnisse. Gemessen mit dem für chronische Sprunggelenkinstabilitäten validierten FAAM-G-Fragebogen (Foot and Ankle Ability Measure – German version) haben sich 9 Patienten im Teilscore ‚Alltagsbelastung' von einem präoperativen Median (Minimum-Maximum) von 65 (30–100) auf 98 (78–100) nach 12 Monaten verbessert. Im FAAM-G (sportbezogener Teilscore) war der präoperative Median (Minimum–Maximum) 35 (0–75) und nach 12 Monaten 100 (19–100). Nach dem Sefton Grading System hatten 7/8 der nachuntersuchten Patienten ein exzellentes Ergebnis erreicht und waren bei der letzten klinischen Nachuntersuchung im operierten OSG frei beweglich und klinisch (Talusvorschub und -kippung) bandstabil. Diese Befunde entsprechen den mit dieser Methode bisher publizierten guten Ergebnissen.

Schlüsselwörter

Sprunggelenk · Gelenkinstabilität · Nahttechniken · Kapselbandrekonstruktion · Ligament Bracing

Lateral ankle ligament bracing

Abstract

Objective. Covering the anatomic reconstruction (Broström procedure) with suture tape for more initial stability. Seat belt principle.

Indications. Mechanical lateral ankle instability: athletes in sports at risk, patients with uncertain compliance with respect to the postoperative treatment regimen, patients with poor tissue quality, patients with generalized laxity, and patients with failed previous repairs.

Contraindications. Known implant intolerance, local or systemic infection, local soft tissue affections, hemorrhagic disorders.

Surgical technique. Epimalleolar 5 cm skin incision. Anatomic repair of the lateral capsuloligamentous structures to the anterior facet of the lateral malleolus (e.g. Broström repair). Dissection down to origin and insertion of the anterior talofibular ligament (ATFL). Close proximal (fibula) and distal (talar neck) to the ATFL attachments to bone a 2.7 mm (fibular) and a 3.4 mm (talar) drill hole is created and taped with the respective tapes from the single use kit (Arthrex, Naples, FL, USA). Placement of a 3.5 mm × 15.8 mm BioComposite SwiveLock® screw, preloaded with suture tape into the fibula. The free ends of this suture tape are inserted into a 4.75 mm × 19.1 mm SwiveLock® anchor, which is screwed into the talar drill hole under moderate tension of the suture tapes.

Postoperative management. Immobilization for 4–5 days postoperatively in a leg and foot Scotchcast™. Then, full load bearing within 1–2 days in a stable shoe (OrthoTECH Stabil, OrthoTECH GmbH, Stockdorf, Germany) for 5 postoperative weeks for the day and a night splint (existing Scotchcast™). Sensorimotor training initiated in the third and running in the eighth postoperative week. Return to competition in sports at risk (football, basketball, volleyball) 10–12 weeks postoperatively.

Results. Measured with the validated FAAM-G (Foot and Ankle Ability Measure—German version) questionnaire, 9 patients had a preoperative activities of daily living subscale median (minimum–maximum) of 65 (30–100) and increased to 98 (78–100) 12 months postoperatively. Preoperative FAAM-G sport subscale results were 35 (0–75) and 100 (19–100) after 12 months. With the Sefton Grading System, 7 of 8 followed patients had an excellent result and had unrestricted ankle mobility and stable ankles (talar tilt and anterior talar drawer), which is comparable to published suture tape augmentation reports.

Keywords

Ankle joint · Joint instability · Suture techniques · Ligament reconstuction · Ligament bracing

Author's personal copy

Operationstechnik

(◘ Abb. 1, 2, 3, 4, 5, 6, 7, 8)

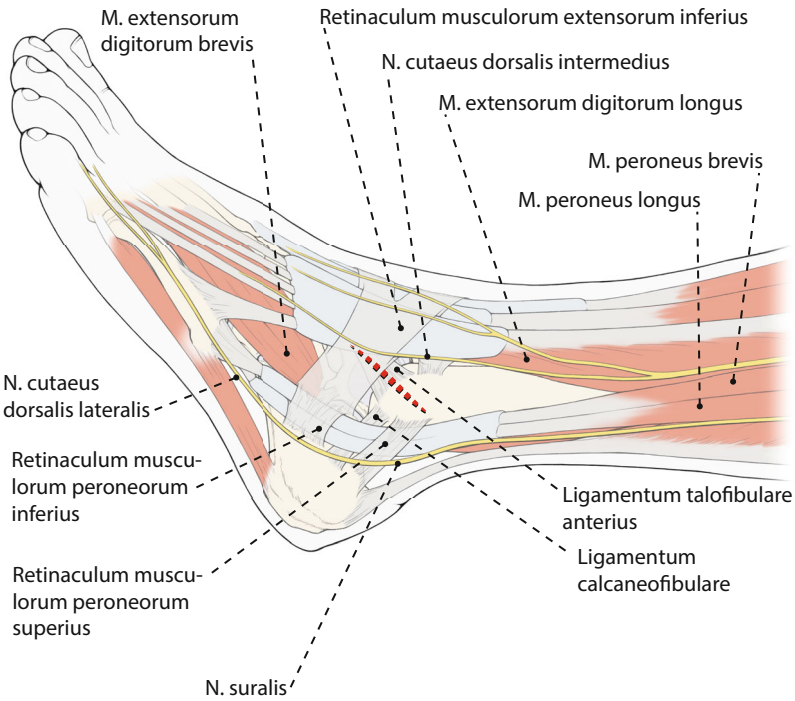

Abb. 1 ▲ Schräg epimalleolärer Hautschnitt 4–5 cm, zwischen Fibulaspitze und anterolateralem Gelenkeck beginnend und zum lateralen Talushals ziehend (*rot gestrichelte Linie*). Der Hautschnitt verläuft zwischen N. cutaneus dorsalis lateralis und N. cutaneus dorsalis intermedius

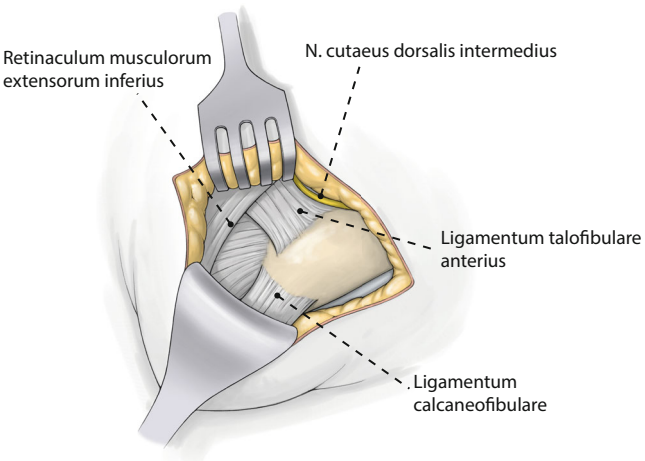

Abb. 2 ▲ Subkutane Präparation. Darstellung des Oberrands der Retinaculum mm. extensorum inferius distal und des Vorderrands des Außenknöchels (Knorpelknochengrenze) proximal

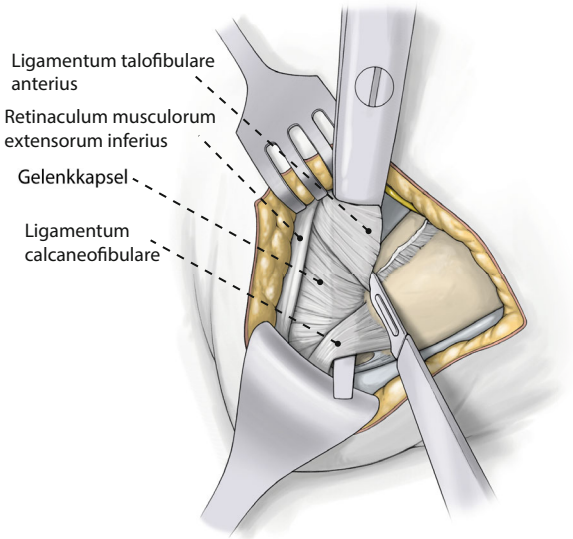

Abb. 3 ▲ Unterfahren und Ablösen der elongierten Kapselbandnarbe (Ligamentum talofibulare anterius und Ligamentum calcaneofibulare) exakt am ventralen Außenknöchel (Margo anterior facies articularis malleolus lateralis) bis unmittelbar vor die Peronealsehnen. Die peroneale Sehnenscheide kann bei erwarteter Pathologie zur Revision der Sehnen eröffnet werden

Author's personal copy

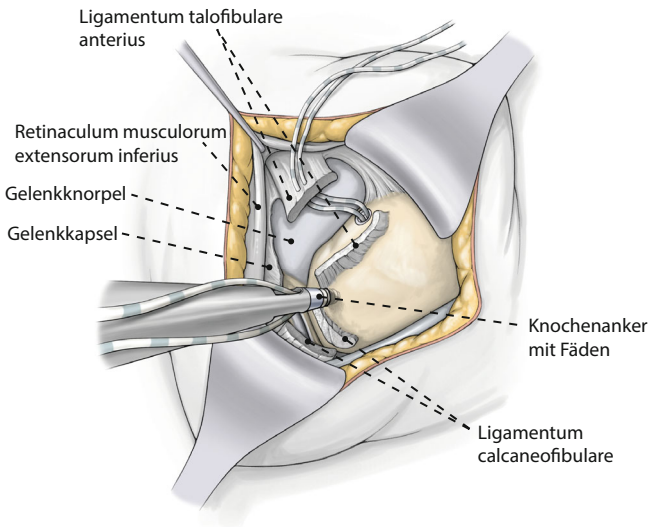

Abb. 4 ▲ Ventrodorsales Vorbohren (1,8 mm) und Platzierung je eines Knochenankers (z. B. SutureTak®) 2,4 mm im oberen Rand des fibularen Ligamentum talofibulare anterius bzw. nahe der Außenknöchelspitze zur späteren Refixation/Raffung der originären (zuvor abgelösten) Kapselbandnarbe mit den Ankerfäden im Sinn eines modifizierten Broström Repair [2]

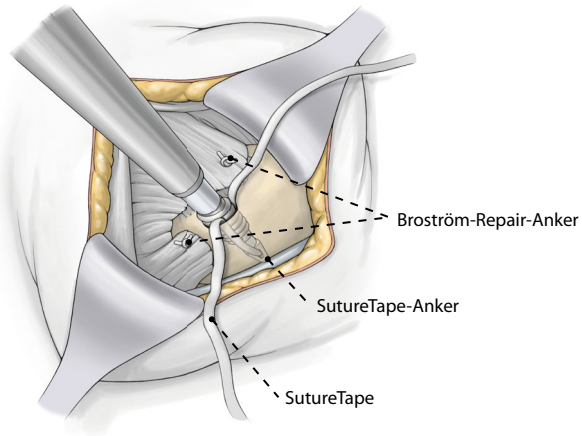

Abb. 5 ▲ Zwischen den beiden Ankern, aber 2–3 mm proximal des originären fibularen Ursprungs des Ligamentum talofibulare anterius, 2,7-mm-Bohrung rechtwinklig zur ventralen Kante des Außenknöchels und in 40° posteromedialer Richtung bis zum Anschlag durch die Bohrführung. Gewindeschneiden (3,5 mm) bis zur Lasermarkierung. Eindrehen eines mit FiberTape® armierten 3,5-mm-SwiveLock®-Ankers in das vorbereitete fibulare Sackloch

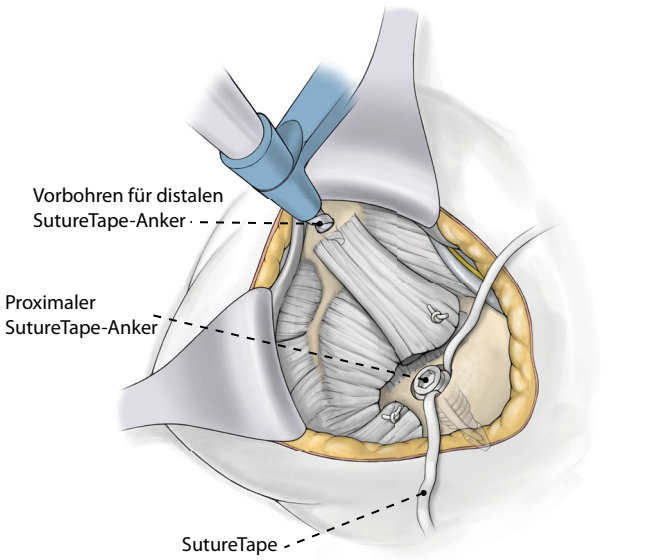

Abb. 6 ▲ Darstellung der talaren Ligamentum-talofibulare-anterius(LTFA)-Insertion. Hier 2–3 mm distal des originären LFTA-Ansatzes (extraartikulär) mit dem 3,4-mm-Bohrer Anlage eines Sacklochs zur späteren Platzierung des Ankers. Der Bohrer wird dabei in 45° posteromedialer Richtung bis zum Anschlag durch die Bohrführung eingebracht. Gewindeschneiden (4,75 mm) bis zur Lasermarkierung

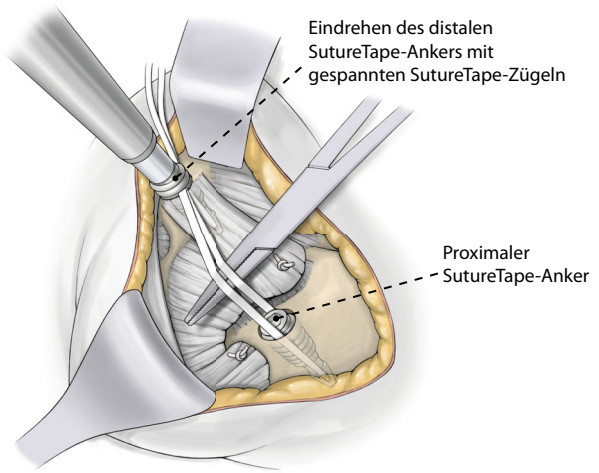

Abb. 7 ▲ Einfädeln der beiden freien Schenkel des FiberTape® durch das Öhr an der Spitze eines 4,75-mm-SwiveLock®-Ankers. Unter moderater Spannung des Bands (Neutralstellung des Fußes) Anlegen der Spitze des geladenen Setzinstruments (Öhr) an den Rand des talaren Bohrlochs und Markieren (steriler Faserschreiber) des Bands 10 mm zu den freien Schenkeln hin (Lasermarkierung am Setzinstrument). Das Öhr wird bis zu dieser Markierung geschoben und der Anker wird in das Bohrloch eingedreht. Zur Vermeidung einer zu hohen Spannung kann eine kleine gebogene Klemme unter das Band gelegt werden. Die überstehenden Anteile des Bands werden am Anker abgeschnitten

Author's personal copy

Abb. 8 ▲ Operativer Situs nach Implantation des SutureTape und Broström-Gould-Repair. Optional kann der Oberrand des Retinaculum mm. extensorum inferius nach Gould [7] mit den Restfäden der beiden SutureTak®-Anker oder mit separaten Fäden (2-0 oder 3-0 Vicryl®) fibular oder kapsulär proximalisierend refixiert werden. Öffnen der Blutsperre und Blutstillung. Eine Redondrainage ist in der Regel nicht erforderlich. Subkutannähte (3-0 Vicryl®). Hautnaht 4-0 Prolene® intrakutan oder Donati-Nähte

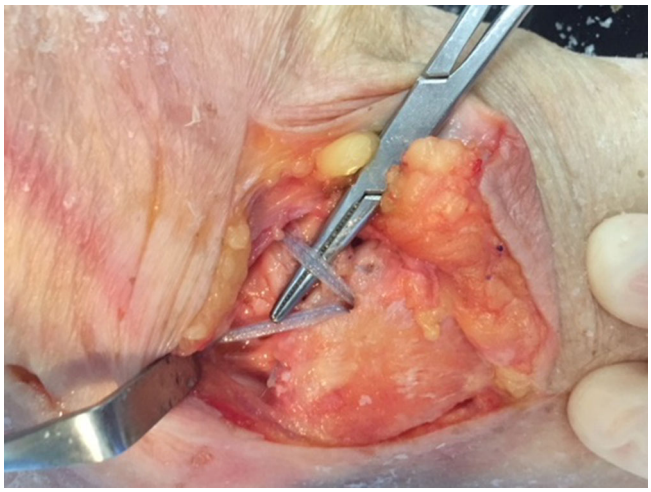

Abb. 9 ▲ Operativer Situs (Leichenpräparat) nach zweischenkliger SutureTape-Versorgung. Dabei werden die talofibulare und die kalkaneofibulare Instabilitätskomponente über dem originären Bandverlauf des Ligamentum talofibulare anterius und Ligamentum calcaneofibulare von einem gemeinsamen fibularen Anker ausgehend augmentiert

Besonderheiten

- Alternativ zu der beschriebenen technischen Vorgehensweise kann auch eine „Talus-zu-Fibula"-Stabilisierung erfolgen. Dazu muss die Rekonstruktion des LTFA am Talus (3,4-mm-Bohrung und 4,75-mm-Anker) beginnen und zur Fibula (2,7-mm-Bohrung und 3,5-mm-Anker) gezogen werden.
- Bei ausgeprägter Instabilität subtalar und bei hypermobilen Patienten kann die SutureTape-Augmentation zweischenklig über dem Bandverlauf des LTFA und LCF (Ligamentum calcaneofibulare) angelegt werden ([3]; ◘ **Abb. 9**).
- Alternativ dazu kann auch eine „Talus-zu-Fibula-zu-Kalkaneus"-Stabilisierung mit gedoppeltem FiberTape® erfolgen. Dazu muss die Rekonstruktion des LTFA vom Talus ausgehend (3,4-mm-Bohrung, 4,75-mm-Anker) zur Fibula (3,5-mm-Anker) und von dort zur Rekonstruktion des LCF weiter zur lateralen Kalkaneusfläche (3,4-mm-Bohrung, 4,75-mm-Anker) vorgegangen werden.

Postoperative Behandlung

- Operation kann ambulant durchgeführt werden
- Elastischer Kompressionsverband
- Scotchcast®-Unterschenkel-Fußschale für 4–5 Tage, danach für etwa 5 Wochen nachts
- Nichtsteroidales Antirheumatikum und Kryotherapie (Fußrücken) für 2–3 Tage postoperativ
- Entlastung an Unterarmgehstützen 4–5 Tage
- Verbandswechsel am 1., 4.–5., 8. und 11. Tag postoperativ
- Entfernung der Hautfäden am 11. postoperativen Tag
- Klinische und sonographische Verlaufskontrollen 4, 6, 8 und 12 Wochen postoperativ
- Am 4.–5. Tag postoperativ Orthotech®-Stabilschuh oder Orthese und Belastungsaufbau (zunehmende Teilbelastung/Übergang zur Vollbelastung) über 2 Tage. In der entlasteten Situation (nachts) könnte ein verstärkter Zug auf die heilenden Strukturen und Implantate bei unkontrollierten Bewegungen stattfinden, während in der belasteten Situation (tagsüber) unter Schutz des Stabilschuhes eine Beanspruchung der heilenden Bandstrukturen und Implantate weitgehend ausgeschlossen wird [6].
- Thromboseprophylaxe („low dose") bis zur Erreichung der gehstützenfreien Belastung (in der Regel für 1 Woche postoperativ)
- Stabilschuh bis 5. Woche postoperativ tagsüber, Alltagsbelastung und berufliche Belastung
- Nachts Scotchcast®-Unterschenkel-Fußschale für 5 Wochen postoperativ
- Physiotherapeutische Behandlung ist in der Regel nicht erforderlich. Bei Minderung der Beweglichkeit im OSG ggf. ab 5.–6. Woche postoperativ aktive und passive Mobilisation in der geschlossenen Kette unter axialer Belastung (plantarer Druck)
- Ab 3. Woche postoperativ Sensomotoriktraining und Krafttraining (OSG-Mantelmuskulatur) in der geschlossenen Kette
- Ab 6. Woche postoperativ Laufbelastungsaufbau (geradeaus, ebener Untergrund oder Laufband)
- Ab 8.–10. Woche postoperativ Seitwärtsbewegungen („Side-steps") erlaubt
- Ab 10.–12. Woche postoperativ Reintegration in Risikosportarten mit Gegnerkontakt (Fußball, Handball, Basketball, Volleyball, Tennis, Squash)
- Volle, uneingeschränkte Wettkampffähigkeit 16. Wochen postoperativ

Author's personal copy

Tab. 1 Anthropometrische Daten der vorgestellten Patienten, die mit SutureTape versorgt wurden

Patient	Seite	Alter bei Operation (Jahre)	Körpergröße (cm)	Gewicht (kg)	Body-Mass-Index (kg/m²)	Geschlecht
1	L	21	172	65	22,0	M
2	R	45	164	50	18,6	W
3	L	46	159	56	22,2	W
4	L	52	155	69	28,7	W
5	R	26	184	81	23,9	M
6	R	44	170	60	20,8	W
7	L	57	180	74	22,8	M
8	R	29	168	55	19,5	W
9	L	47	183	97	29,0	M
MW	R/L = 4/5	41	171	67	23,0	M/W = 4/5
SD		12,4	10,3	14,8	3,7	
Median		45	170	65	22,2	
Range		21–57	155–184	50–97	18,6–29,0	

MW Mittelwert, *SD* Standardabweichung, *W* weiblich, *M* männlich, *R* rechts, *L* links

Tab. 2 Anamnestische Daten der vorgestellten Patienten, die mit SutureTape versorgt wurden

Patient	Sportart	Auslösendes Ereignis	Vorschaden/Voroperation	Vorbehandlung	Injektionen präoperativ
1	Fußball	Adäquates Trauma (auf gegnerischem Fuß gelandet)	Vor 7 Jahren IK-Fraktur Vor 4 Jahren Karlsson Repair	Nein	Nein
2	Turnen	Nein	MFK-Fraktur Zwei Außenbandrupturen	Physiotherapie	Nein
3	Kein Sport	Rezidivierendes Umknicken	Vor 12 Jahren BSP lumbal	KG, Ultraschall, Orthese	Nein
4	Kein Sport	Verkehrsunfall vor 30 Jahren	Vor 1 Jahr TN-Arthrodese Vor 30 Jahren Kapselbandnaht	KG, Orthese	Hyaluronsäure
5	Sprint	Umknicken	Vor 5 Jahren Bursitis subachillea	KG, Orthese	Nein
6	Joggen	Rezidivierendes Umknicken	Vor 2,5 Jahren ACT-Knie	KG, Tape, Orthese	Nein
7	Joggen	Laufen im Schnee	Vor 20 Jahren Periostzügelplastik	Nein	Hämarthros punktiert
8	Tennis	Seit 24 Jahren rezidivierendes Umknicken	–	Nein	Nein
9	Triathlon	Als Kind häufiger umgeknickt	Vor 2 Jahren Achillodynieoperation	Bandage, Kortison oral	Hämarthros punktiert

IK Innenknöchel, *MFK* Mittelfußknochen, *BSP* Bandscheibenprolaps, *TN* talonaviculare, *ACT* Autologe Chondrocyten-Transplantation, *KG* Krankengymnastik

Fehler, Gefahren, Komplikationen

- Bewegungseinschränkung durch nichtisometrische Platzierung des Brace: Manuelle Mobilisation (Physiotherapeut), ggf. minimal-invasive Durchtrennung oder Resektion (des SutureTape) frühestens 12 Wochen postoperativ
- Nicht vollständig eingedrehte Anker mit lokalem Reizzustand: Frühzeitig Reoperation (Anker weiter eindrehen) oder frühestens 12 Wochen postoperativ Anker entfernen (herausdrehen)
- Fehlplatzierung der Anker intraartikulär (z. B. transfibular): Anker frühzeitig entfernen
- Überspannung des SutureTape: Manuelle Mobilisation (Physiotherapeut), ggf. minimalinvasive Durchtrennung oder Resektion (des SutureTape)
- Implantat bedingter Fremdkörperreiz: Materialentfernung

Ergebnisse

Von Februar 2015 bis Mai 2017 haben wir 9 Patienten mit einem Broström Repair plus SutureTape-Augmentation versorgt. Diese Patienten waren 41 ± 12,4 Jahre alt (Spanne 21–57 Jahre). Der erste Patient war ein 21-jähriger Fußballer, der 9 Jahre zuvor eine Innenknöchelfraktur erlitten hatte und osteosynthetisch versorgt worden war. Danach hatte er mehrere relevante Umknickereignisse beim Fußball erlitten. Schließlich wurde 4 Jahre zuvor eine anatomische laterale OSG-Kapselbandrekonstruktion nach Karlsson durchgeführt. Nach zwischenzeitlicher Beschwerdefreiheit und stabilem Sprunggelenk war der Fußballer erneut auf einem gegnerischen Fuß gelandet und intensiv umgeknickt (Rissgefühl). Wegen der fraglichen Qualität der lokalen Narbe und eines anstehenden Fußballstipendiums an einem College

Author's personal copy

Tab. 3 Röntgen-Stressdiagnostik und intraoperative/perioperative Besonderheiten der vorgestellten Patienten, die mit SutureTape versorgt wurden

Patient	Gehaltene Röntgenaufnahme		Operationsdiagnose	Arthroskopie	Operationsbefund	Zusätzliche Läsionen	Komplikationen
	TV (mm)	TK (°)					
1	Fehlt	Fehlt	Second-stage-Ruptur	Nein	Intermediäre Ruptur	Kleines Abrissfragment Fibulaspitze	Nein
2	11	18	Insuffizienz	Ja	Ausgedünnte Elongation	Nein	Nein
3	Fehlt	Fehlt	Insuffizienz	Nein	Ausgedünnte Elongation	Os subfibulare, Peronealsehnenrevision, Einbeinzehenstand nicht möglich nach BSP	Nein
4	13	25	Insuffizienz	Ja	Ausgedünnte Elongation, Meniscoid, Knorpelschaden II°	Talonavikulare Arthrodese	Nein
5	8	20	Insuffizienz	Ja	Ausgedünnte Elongation	Chondrales Flake medialer Talus, anteromediale Talusnase	Nein
6	11	26	Insuffizienz	Ja	Ausgedünnte Elongation	Meniscoid	Nein
7	7	16	Insuffizienz	Ja	Kapselbandnarbe fibular abgelöst	Meniscoid. Dorsal freie Körper	Internal-Brace-Ruptur nach 10 Monaten Sensibilitätsstörung des N. cut. dors. intermed.
8	8	10	Insuffizienz	Ja	Ausgedünnte Elongation	Großes Os subfibulare	Nein
9	11	18	Insuffizienz	Ja	Kapselbandnarbe fibular abgelöst	Große Talusnase, talare Knorpelschäden III°, instablies Os subfibulare	Nein
MW	9,9	19,0	–				
SD	2,2	5,4					
Median	11	18					
Range	7–13	10–26					

MW Mittelwert, *SD* Standardabweichung, *TV* Talusvorschub, *TK* Taluskippung, *BSP* Bandscheibenprolaps

(USA) wurde die Indikation zur SutureTape-Augmentation gestellt. Dieser Patient konnte 10 Wochen postoperativ bereits wieder beschwerdefrei und voll Fußball spielen.

Bei den weiteren Patienten wurde die Indikation zur Brace-Augmentation ebenso durch spezielle Befundkonstellationen bzw. zusätzliche Läsionen (talonavikulare Arthrodese, schwaches lokales Narbengewebe, Peroneus-brevis-Splitläsion, fragliche Compliance, talare osteochondrale Läsion) gestellt (**Tab. 1, 2 und 3**), bei denen mit einem isolierten Broström Repair nach unseren Erfahrungen keine ausreichende initiale und langfristige postoperative Stabilität zu erwarten war.

In allen Fällen bestand präoperativ bei der klinischen und stresssonographischen Untersuchung eine ausgeprägte mechanische laterale OSG-Kapselbandinstabilität (2 + Talusvorschub, 2 + Taluskippung). Bei 7/9 Patienten wurden präoperativ gehaltene Röntgenaufnahmen durchgeführt. Dabei betrug der Talusvorschub 7–13 mm und die Taluskippung 10–26° (**Tab. 3**). Zusätzlich bestand eine funktionelle Instabilität (Angst vor dem Umknicken oder rezidivierendes Umknicken) in 8 von 9 Fällen, während ein Patient eine Second-stage-Ruptur [11] erlitten hatte.

Prospektiv haben wir zur Evaluation standardisiert den auf Deutsch validierten FAAM-G-Fragebogen eingesetzt (präoperativ, 12 Wochen postoperativ, 6 Monate postoperativ, 1 Jahr postoperativ). Der patientenorientierte und krankheitsspezifische FAAM-G-Fragebogen dient der Bestimmung des Schweregrads einer Funktionsbehinderung und ist für deutschsprachige Patienten mit lateraler OSG-Kapselbandverletzung transkulturell adaptiert und validiert [18]. Für den Teilbereich der *ADL* („activities of daily living“) liegen 21 Fragen vor, während der Teilbereich *Sport* aus 8 Fragen besteht. Der Patient hat jeweils 5 vorgegebene Antwortmöglichkeiten (0 = nicht ausführbar; 4 = keine Schwierigkeiten). Die beiden Teilbereiche werden separat ausgewertet und als Prozentwert vom erreichbaren Maximum angegeben. Höhere Werte repräsentieren also eine bessere Funktion. Eine russische Patientin wurde nicht mit dem FAAM-Fragebogen untersucht, weil eine für den russischen Sprachraum validierte Version nicht vorliegt.

Author's personal copy

Tab. 4 Ergebnisse der prospektiven Evaluation der SutureTape-Patienten für das erste postoperative Jahr

Patient	FAAM-G ADL (%)				FAAM-G Sport (%)				FAAM-G allgemeine Funktion				Sefton Score	Beginn Lauftraining (Mt)	Voll sportfähig (Mt)
	Präop	3 Mt	6 Mt	12 Mt	Präop	3 Mt	6 Mt	12 Mt	Präop	3 Mt	6 Mt	12 Mt			
1	50	96	–	98	22	94	–	100	A	N	–	N	Excellent	1	2,5
2	100	100	100	100	50	100	100	100	A	N	N	N	Excellent	3	6
3	44	72	74	78	0	N.z.	N.z.	N.z.	A	Bn	Bn	Bn	Excellent	N.a.	N.a.
4	42	–	70	86	0	–	22	19	Sa	–	Bn	A	Excellent	N.a.	N.a.
5	80	79	80	96	47	63	55	78	A	Bn	Bn	Bn	Excellent	2	4
6	89	93	–	100	100	N.z.	–	100	A	Bn	–	N	Excellent	2	4
7	93	76	88	–	75	50	58	–	Bn	Bn	Bn	–	Fair	1	2
8*	–	–	–	–	–	–	–	–	–	–	–	–	–	–	–
9	30	100	100	100	3	100	100	100	Sa	N	N	N	Excellent	2	4
MW	66	88	85	94	37	81	67	83						2	4
SD	27,3	12,0	12,9	8,6	37,4	23,3	33,3	32,5						0,8	1,4
Median	65	93	84	98	34,5	94	58	100						2	4
Max	100	100	100	100	100	100	100	100						3	6
Min	30	72	70	78	0	50	22	19						1	2

FAAM-G Foot and Ankle Ability Measure – German Version [18], *ADL* „activities of daily living", *MW* Mittelwert, *SD* Standardabweichung, *Mt* Monate, *präop* präoperativ, *N.a.* Nicht angegeben, *N.z* nicht zutreffend, *N* normal, *Bn* beinahe normal, *A* abnormal, *Sa* schwer abnormal, *FAAM Fragebogen nicht in der Muttersprache der Patientin adaptiert und validiert

Erwartungsgemäß ist die mittlere Alltagsfunktion (ADL) präoperativ weniger beeinträchtigt (66 ± 27 %) als die Funktion im Sport (37 ± 37 %). Bereits nach 3 Monaten kann eine Verbesserung auf 88 ± 12 % (ADL) und auf 81 ± 23 % (Sport) nachgewiesen werden. Im Verlauf der weiteren Nachbeobachtung bis 1 Jahr postoperativ ändert sich dieses hohe Niveau nicht mehr relevant (**Tab. 4**).

Mit dem Sefton Grading System [20] hatten 7/8 der nachuntersuchten Patienten ein exzellentes Ergebnis erreicht (volle sportliche Aktivität, kein Schmerz, keine Schwellung, kein Umknicken, **Tab. 4**). Ein Patient hatte 10 Monate nach Versorgung mit einem Ligament Brace eine Ruptur des Kunstbands beim Bergablaufen auf einem nichtasphaltierten Weg erlitten, als er auf einem Stein umgeknickt war. Zuvor war er voll belastbar und beschwerdefrei.

Bei der letzten klinischen Nachuntersuchung waren 6 von 7 operierten Sprunggelenken frei beweglich und klinisch (Talusvorschub und Taluskippung) bandstabil.

In der internationalen Literatur sind bisher nur eine kontrollierte und drei unkontrollierte Fallstudien zur SutureTape-Augmentation mit insgesamt 157 Patienten publiziert.

In einer prospektiven, vergleichenden Untersuchung wurden 85 männliche Soldaten konsekutiv mit einem endoskopischen Broström Repair versorgt. Zusätzlich erhielten 22 dieser Patienten eine LTFA-SutureTape-Augmentation [23]. Im AOFAS-Score (American Orthopaedic Foot & Ankle Society) fanden sich 6 und 12 Wochen postoperativ signifikante Differenzen zugunsten der augmentierten Gruppe ($p < 0{,}001$). Nach 12 Wochen war die Zahl derer, die wieder in ihren Sport integriert waren größer, wenn ein SutureTape verwendet wurde ($p < 0{,}001$). Nach 24 Wochen konnte statistisch kein Unterschied mehr nachgewiesen werden. Komplikationen waren nach SutureTape nicht häufiger aufgetreten; in 2 Fällen (9 %) bestand ein Inversionsdefizit von über 10°.

Mit einer Mini-open-Technik wurde in einer weiteren Untersuchung bei 34 Patientinnen eine isolierte SutureTa-

Author's personal copy

pe-Augmentation für das LFTA und das LFC durchgeführt [3]. Die Nachuntersuchung erfolgte nach über 2 Jahren, wobei im Sefton-Score 91,2 % exzellent oder gut beurteilt wurden. Jogging war nach durchschnittlich 10,2 Wochen wieder möglich. Im FAAM-Sport-Score hatten sich die Patientinnen von 42,8 (präoperativ) auf 79,6 (6 Monate operativ) und auf 88,2 % bei der letzten Nachuntersuchung verbessert. An Komplikationen wurde eine Fremdkörperreaktion auf das SutureTape genannt.

Im Rahmen der Beschreibung der offenen Operationstechnik (LFTA-SutureTape-Augmentation) wurden 20 Patienten (5 männlich, 15 weiblich) nach mindestens 2 Jahren nachuntersucht [17]. Die Patienten waren nach 12 Wochen wieder in der Lage zu joggen. Es wird von einem oberflächlichen Wundinfekt berichtet.

Ebenfalls mit einer offenen Technik wurden 81 Patienten (30 männlich, 51 weiblich) nach 6–24 Monaten nachuntersucht [5]. Diese Patienten waren einem offenen Broström Repair und mit einer SutureTape-LFTA-Augmentation versorgt worden. Im FAAM-Sport-Score hatten die Patienten 85,5 % bei der Nachuntersuchung erreicht. Sportliche Belastung war nach 12 Wochen wieder möglich. Es fand sich eine geringe Einschränkung der belasteten Dorsalextension des Sprunggelenks gegenüber der Gegenseite. Als Komplikationen wurde eine geringe Wunddehiszenz, eine oberflächliche Wundinfektion, ein erneutes Umknickereignis bei einem Patienten ein Jahr postoperativ und ein vorderes Sprunggelenkimpingement gesehen, ohne dass hier ein Zusammenhang mit dem SutureTape hergestellt wurde.

Insgesamt scheint die SutureTape-Augmentation des LFTA eine erfolgversprechende Methode zu sein, zumindest im kurzfristigen Nachuntersuchungszeitraum. Mit dem Prinzip des Sicherheitsgurts kann die Zeit der Bandheilung einer anatomischen Rekonstruktion (Broström Repair) abgesichert werden. Langfristige klinische Ergebnisse werden über die Zukunft der Methode entscheiden.

Korrespondenzadresse

Prof. Dr. H. Lohrer
Zentrum für Sportorthopädie, European SportsCare Network (ESN)
Borsigstr. 2, 65205 Wiesbaden-Nordenstadt, Deutschland
lohrer@esn-ortho.de

Einhaltung ethischer Richtlinien

Interessenkonflikt. H. Lohrer ist als Referent für Arthrex GmbH und für Orthotech GmbH tätig.

Alle beschriebenen Untersuchungen am Menschen wurden mit Zustimmung der zuständigen Ethik-Kommission, im Einklang mit nationalem Recht sowie gemäß der Deklaration von Helsinki von 1975 (in der aktuellen, überarbeiteten Fassung) durchgeführt. Von allen beteiligten Patienten liegt eine Einverständniserklärung vor.

Literatur

1. Arthrex GmbH. Internal Brace bei Außenbandnaht. 16-6-2018. 16-6-2018. Ref Type: Internet Communication
2. Brostrom L (1966) Sprained ankles. VI. Surgical treatment of "chronic" ligament ruptures. Acta Chir Scand 132:551–565
3. Cho BK, Park KJ, Kim SW, Lee HJ, Choi SM (2015) Minimal Invasive Suture-Tape Augmentation for Chronic Ankle Instability. Foot Ankle Int 36:1330–1338
4. Clanton TO, Viens NA, Campbell KJ, LaPrade RF, Wijdicks CA (2014) Anterior talofibular ligament ruptures, part 2: biomechanical comparison of anterior talofibular ligament reconstruction using semitendinosus allografts with the intact ligament. Am J Sports Med 42:412–416
5. Coetzee JC, Ellington JK, Ronan JA, Stone RM (2018) Functional Results of Open Brostrom Ankle Ligament Repair Augmented With a Suture Tape. Foot Ankle Int. https://doi.org/10.1177/1071100717742363
6. Gollhofer A, Alt W, Lohrer H (2000) Prevention of excessive forces with braces and orthotics. In: Nigg BM, MacIntosh BR, Mester J (Hrsg) Biomechanics and biology of movement. Human Kinetics, Champain IL, S 331–349
7. Gould N, Seligson D, Gassman J (1980) Early and late repair of lateral ligament of the ankle. Foot Ankle 1:84–89
8. Gribble PA, Bleakley CM, Caulfield BM, Docherty CL, Fourchet F, Fong DT, Hertel J, Hiller CE, Kaminski TW, McKeon PO, Refshauge KM, Verhagen EA, Vicenzino BT, Wikstrom EA, Delahunt E (2016) 2016 consensus statement of the International Ankle Consortium: prevalence, impact and long-term consequences of lateral ankle sprains. Br J Sports Med 50:1493–1495
9. Gribble PA, Bleakley CM, Caulfield BM, Docherty CL, Fourchet F, Fong DT, Hertel J, Hiller CE, Kaminski TW, McKeon PO, Refshauge KM, Verhagen EA, Vicenzino BT, Wikstrom EA, Delahunt E (2016) Evidence review for the 2016 International Ankle Consortium consensus statement on the prevalence, impact and long-term consequences of lateral ankle sprains. Br J Sports Med 50:1496–1505
10. Kirk KL, Campbell JT, Guyton GP, Parks BG, Schon LC (2008) ATFL elongation after Brostrom procedure: a biomechanical investigation. Foot Ankle Int 29:1126–1130
11. Knop C, Knop C, Thermann H, Blauth M, Bastian L, Zwipp H, Tscherne H (1999) Treatment of recurrence of fibular ligament rupture. Results of a prospective randomized study. Unfallchirurg 102:23–28
12. Lee KT, Lee JI, Sung KS, Kim JY, Kim ES, Lee SH, Wang JH (2008) Biomechanical evaluation against calcaneofibular ligament repair in the Brostrom procedure: a cadaveric study. Knee Surg Sports Traumatol Arthrosc 16:781–786
13. Lee KT, Park YU, Kim JS, Kim JB, Kim KC, Kang SK (2011) Long-term results after modified Brostrom procedure without calcaneofibular ligament reconstruction. Foot Ankle Int 32:153–157
14. Lohrer H, Nauck T (2006) Das Supinationstrauma des Fußes. Eine Übersicht unter besonderer Berücksichtigung der calcaneocuboidalen Kapselbandverletzung. Dt Z. Sportmed, Bd. 57, S 271–276
15. Lohrer H, Nauck T, Gehring D, Wissler S, Braag B, Gollhofer A (2015) Differences between mechanically stable and unstable chronic ankle instability subgroups when examined by arthrometer and FAAM-G. J Orthop Surg Res 10:32
16. Mackay, G. M. Internal brace for tissue repairs and reinforcements. 25-10-2012. Google Patents. Ref Type: Generic
17. Mackay GM, Ribbans WJ (2016) The Addition of an Internal Brace to Augment the Broström Technique for Lateral Ankle Ligament Instability. Tech Foot Ankle Surg 15:47–56
18. Nauck T, Lohrer H (2011) Translation, cross-cultural adaption and validation of the German version of the Foot and Ankle Ability Measure for patients with chronic ankle instability. Br J Sports Med 45:785–790
19. Park KH, Lee JW, Suh JW, Shin MH, Choi WJ (2016) Generalized Ligamentous Laxity Is an Independent Predictor of Poor Outcomes After the Modified Brostrom Procedure for Chronic Lateral Ankle Instability. Am J Sports Med 44:2975–2983
20. Sefton GK, George J, Fitton JM, McMullen H (1979) Reconstruction of the anterior talofibular ligament for the treatment of the unstable ankle. J Bone Joint Surg Br 61-B:352–354
21. Viens NA, Wijdicks CA, Campbell KJ, LaPrade RF, Clanton TO (2014) Anterior talofibular ligament ruptures, part 1: biomechanical comparison of augmented Brostrom repair techniques with the intact anterior talofibular ligament. Am J Sports Med 42:405–411
22. Waldrop NE III, Wijdicks CA, Jansson KS, LaPrade RF, Clanton TO (2012) Anatomic suture anchor versus the Brostrom technique for anterior talofibular ligament repair: a biomechanical comparison. Am J Sports Med 40:2590–2596
23. Yoo JS, Yang EA (2016) Clinical results of an arthroscopic modified Brostrom operation with and without an internal brace. J Orthop Traumatol 17:353–360